POTVRZENÍ O RTG VYŠETŘENÍ NA DYSPLAZII LOKETNÍCH KLOUBŮ
CERTIFICATE OF RADIOLOGICAL ELBOW DYSPLASIA EXAMINATION

Pes / Dog Plemeno / Breed: ***Rhodéský ridgeback***

Pohlaví /Sex ***Fena*** Narození: ***10.2.2018*** Barva: ***červená pšenice***

Jméno / Name : ***MY TARA*** Chovatelská stanice /Breed station: ***z Titkovického vršku***

Plemenná kniha / Studbook Číslo zápisu / Registration nr.: ***ČLP/RR/9834***

Tet číslo / Tatoo : ***203098100420267*** RFID / Chip: ***203098100420267***

Majitel / Owner Jméno / Name: *Eva Humličková*

Adresa / Adress: ***Eva Humličková, Titkovická 14, Ořechov***

PSČ: ***664 44*** Telefon / Phone nr.:

Vyšetření / Examination Rtg snímky zhotoveny dne / X-Rays made on: ***12.11.2019***

Jméno veterinárního lékaře - zhotovitele rtg snímku / Name of veterinary surgeon submitting radiograph:

MVDr.Pavel Proks,VFU

e-mail VL:

Potvrzuji, že rentgenogram loketních kloubů psa označeného výše uvedenými idetifikačními znaky zhotovený výše uvedeného dne je v souladu s předpisy pro posuzování dysplazie loketních kloubů

I certify that the radiograph relating to the dog identified above was taken on the date above and in conformity with the provisions of the Elbow Dysplazia Scheme Procedure Notes

Podpis a razítko veterinárního lékaře
Veterinary surgeon´s Signature and stamp

Podpis majitele
Owner´s signature

Vyhodnocení RTG snímku / Classification of radiographic evaluation

(Zakroužkujte příslušnou možnost / Circle the relevant)

IEWG	Levá / Left	☑ *0*	☐ *1*	☐ *2*	☐ *3*
	Pravá / Right	☑ *0*	☐ *1*	☐ *2*	☐ *3*

Klasifikace / Classification

0 = Bez příznaků dysplazie loketního kloubu / No signs of Elbow Dysplasia

1 = Mírné příznaky dysplazie loketního kloubu (osteofyty do velikosti 2mm kdekoliv v loket.kloubu) / Osteophyte formation of less than 2mm anywhere in the elbow joint

2 = Střední osteoartróza (oteofyty velikosti 2-5mm kdekoliv v loketním kloubu / Osteophyte formation of 2-5mm anywhere in the elbow joint

3 = Těžká osteoartróza nebo primární léze (osteofyty větší než 5mm kdekoliv v loketním kloubu, nebo primární léze FCP, UAP, OCD a jiné) Osteophyte formation of more than 5mm anywhere in the elbow joint or primary lesions (FCP, UAP, OCD and other

Tímto povrzuji, že stupeň hodnocení dysplazie loketních kloubů na základě posouzení rentgenogramu psa označeného výše uvedenými identifikačními znaky odpovídá klasifikačnímu schématu IEWG. / I hereby certify that the score of radiograph submitted for the dog identified above was produced using the scoring criteria of the IEWG protocol.

Vyhodnocení bylo provedeno dne / The evaluation was made on ***17.11.2019***

Ev.č. snímku / X-Ray nr.: *1436* *1436* Kým / By:

MVDr. MILAN DECKER
praktický zvěrolékař, KVL 3438
Krchleby 44, 345 61 Staňkov
tel./fax 379 492 722, 728 665 140
www.decker.cz

E-mail:

Podpis a razítko / Signature and stamp

Proti výsledku posouzení se můžete odvolat do 30 dní od doručení nálezu k předsedovi odvolací komise Klubu posuzovatelů dědičných ortopedických vad psů Komory veterinárních lékařů České republiky na adresu: Prof.MVDr.Alois Nečas, PhD., Veterinární a farmaceutická univerzita Brno, Palackého 1-3, 612 42 Brno.

POTVRZENÍ O RTG VYŠETŘENÍ NA DYSPLAZII KYČELNÍCH KLOUBŮ
CERTIFICATE OF RADIOLOGICAL HIP DYSPLASIA EXAMINATION

Pes / Dog Plemeno / Breed: ***Rhodéský ridgeback***

Pohlaví /Sex: ***Fena*** Narození / Birth date: ***10.2.2018*** Barva / Color: ***červená pšenice***

Jméno / Name : ***MY TARA***

Chovatelská stanice /Breed station: ***z Titkovického vršku***

Číslo zápisu plemenné knihy / Studbook Registration nr.: ***ČLP/RR/9834***

Tet číslo / Tatoo : ***203098100420267*** RFID / Chip : ***203098100420267***

Majitel / Owner ***Eva Humličková***

Adresa / Adress: ***Titkovická 14, Ořechov, 664 44***

Telefon / Phone nr.: email: ***e.humlickova@seznam.cz***

Vyšetření / Examination Rtg snímky zhotoveny dne / X-Rays made on: ***12.11.2019***

Jméno veterinárního lékaře - zhotovitele rtg snímku / Name of veterinary surgeon submitting radiograph:

MVDr.Pavel Proks,VFU

e-mail VL:

Potvrzuji, že rentgenogram loketních kloubů psa označeného výše uvedenými idetifikačními znaky zhotovený výše uvedeného dne je v souladu s předpisy pro posuzování dysplazie kyčelních kloubů

I certify that the radiograph relating to the dog identified above was taken on the following date and in conformity with the provisions of the Hip Dysplazia Scheme Procedure Notes

Podpis a razítko veterinárního lékaře
Veterinary surgeon´s Signature and stamp

Podpis majitele
Owner´s signature

Vyhodnocení RTG snímku / Classification of radiographic evaluation

(Zakroužkujte příslušnou možnost / Circle the relevant)

Výsledné hodnocení rtg Final evaluation	*Bez příznaků HD* *No signs of HD*	*Hraniční stupeň HD* *Borderline HD*	*Lehký stupeň HD* *Mild HD*	*Střední stupeň HD* *Moderate HD*	*Těžký stupeň HD* *Severe HD*
	☑ *A*	☐ *B*	☐ *C*	☐ *D*	☐ *E*

Klasifikace / Classification

A = Bez příznaků dysplazie kyčelního kloubu / No signs of Hip Dysplasia

B= Téměř normální kyčelní kloub / Near normal hip joints

C = Lehká dysplazie kyčelního kloubu / Mild Hip Dysplasia

D = Střední dysplazie kyčelního kloubu / Moderate Hip Dysplasia

E = Těžká dysplazie kyčelního kloubu / Severe Hip Dysplasia

Tímto povrzuji, že stupeň hodnocení dysplazie kyčelních kloubů na základě posouzení rentgenogramu psa označeného výše uvedenými identifikačními znaky odpovídá klasifikačnímu schématu FCI. / I hereby certify that the score of radiograph submitted for the dog identified above was produced using the scoring criteria of the FCI protocol.

Vyhodnocení bylo provedeno dne / The evaluation was made on : ***17.11.2019***

Ev.č. snímku / X-Ray nr.: *1436* Kým / By:

MVDr. MILAN DECKER
praktický zvěrolékař, KVL 3438
Krchleby 44, 345 61 Staňkov
tel./fax 379 492 722, 728 665 140
www.decker.cz

E-mail:

Podpis a razítko / Signature and stamp

Proti výsledku posouzení se můžete odvolat do 30 dní od doručení nálezu k předsedovi odvolací komise Klubu posuzovatelů dědičných ortopedických vad psů Komory veterinárních lékařů České republiky na adresu: Prof.MVDr.Alois Nečas, PhD., Veterinární a farmaceutická univerzita Brno, Palackého 1-3, 612 42 Brno.

POTVRZENÍ O RTG VYŠETŘENÍ NA OSTEOCHONDROSIS DISSECANS RAMEN
CERTIFICATE OF RADIOLOGICAL SHOULDERS OCD EXAMINATION

Pes / Dog Plemeno / Breed: ***Rhodéský ridgeback***

Pohlaví /Sex ***Fena*** Narození: ***10.2.2018*** Barva: ***červená pšenice***

Jméno / Name : ***MY TARA*** Chovatelská stanice /Breed station: ***z Titkovického vršku***

Plemenná kniha / Studbook Číslo zápisu / Registration nr.: ***ČLP/RR/9834***

Tet číslo / Tatoo : ***203098100420267*** RFID / Chip: ***203098100420267***

Majitel / Owner Jméno / Name: *Eva Humličková*

Adresa / Adress: ***Eva Humličková, Titkovická 14, Ořechov***

PSČ: ***664 44*** Telefon / Phone nr.:

Vyšetření / Examination Rtg snímky zhotoveny dne / X-Rays made on: ***12.11.2019***

Jméno veterinárního lékaře - zhotovitele rtg snímku / Name of veterinary surgeon submitting radiograph:

MVDr.Pavel Proks,VFU

e-mail VL:

Potvrzuji, že rentgenogram ramenních kloubů kloubů psa označeného výše uvedenými idetifikačními znaky zhotovený výše uvedeného dne je v souladu s předpisy pro posuzování OCD ramen

I certify that the radiograph relating to the dog identified above was taken on the date above and in conformity with the provisions of the Shoulder´s OCD Scheme Procedure Notes

Podpis a razítko veterinárního lékaře
Veterinary surgeon´s Signature and stamp

Podpis majitele
Owner´s signature

Vyhodnocení RTG snímku / Classification of radiographic evaluation
(Zakroužkujte příslušnou možnost / Circle the relevant)

Levý ramenní kloub *Left shoulder*	☑ *Negativní* *No signs of OCD*	☐ *Pozitivní* *OCD Positive*
Pravý ramenní kloub *Right shoulder*	☑ *Negativní* *No signs of OCD*	☐ *Pozitivní* *OCD Positive*

Vyhodnocení bylo provedeno dne / The evaluation was made on ***17.11.2019***

Ev.č. snímku / X-Ray nr.: *1436* *1436* Kým / By:

MVDr. MILAN DECKER
praktický zvěrolékař, KVL 3438
Krchleby 44, 345 61 Staňkov
tel./fax 379 492 722, 728 665 140
www.decker.cz

E-mail:

Podpis a razítko / Signature and stamp

Proti výsledku posouzení se můžete odvolat do 30 dní od doručení nálezu k předsedovi odvolací komise Klubu posuzovatelů dědičných ortopedických vad psů Komory veterinárních lékařů České republiky na adresu: Prof.MVDr.Alois Nečas, PhD., Veterinární a farmaceutická univerzita Brno, Palackého 1-3, 612 42 Brno.

POTVRZENÍ O RTG VYŠETŘENÍ NA SPONDYLARTRÓZU

CERTIFICATE OF RADIOLOGICAL SPONDYLARTROSIS EXAMINATION

Pes / Dog Plemeno / Breed: ***Rhodéský ridgeback***

Pohlaví /Sex ***Fena*** Narození: ***10.2.2018*** Barva: ***červená pšenice***

Jméno / Name : ***MY TARA*** Chovatelská stanice /Breed station: ***z Titkovického vršku***

Plemenná kniha / Studbook Číslo zápisu / Registration nr.: ***ČLP/RR/9834***

Tet číslo / Tatoo : ***203098100420267*** RFID / Chip: ***203098100420267***

Majitel / Owner Jméno / Name: *Eva Humličková*

Adresa / Adress: ***Eva Humličková, Titkovická 14, Ořechov***

PSČ: ***664 44*** Telefon / Phone nr.:

Vyšetření / Examination Rtg snímky zhotoveny dne / X-Rays made on: ***12.11.2019***

Jméno veterinárního lékaře - zhotovitele rtg snímku / Name of veterinary surgeon submitting radiograph:

MVDr.Pavel Proks,VFU

e-mail VL:

Potvrzuji, že rentgenogram ramenních kloubů kloubů psa označeného výše uvedenými idetifikačními znaky zhotovený výše uvedeného dne je v souladu s předpisy pro posuzování SA

I certify that the radiograph relating to the dog identified above was taken on the date above and in conformity with the provisions of the SA Scheme Procedure Notes

Podpis a razítko veterinárního lékaře
Veterinary surgeon´s Signature and stamp

Podpis majitele
Owner´s signature

Vyhodnocení RTG snímku / Classification of radiographic evaluation
(Zakroužkujte příslušnou možnost / Circle the relevant)

Rentgenový nález

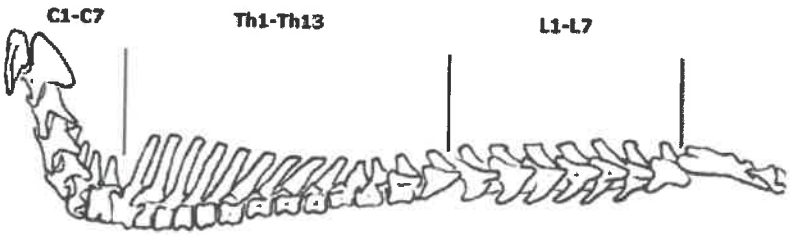

Stupeň spondylózy

no signs	mild	moderate	severe	very severe
☑ *0 negativní*	☐ *1 lehký*	☐ *2 střední*	☐ *3 těžký*	☐ *4 velmi těžký*

Vyhodnocení bylo provedeno dne / The evaluation was made on : ***17.11.2019***

Ev.č. snímku / X-Ray nr.: Kým / By:

Znak: *CH 203098100420267*

E-mail: veterina@decker.cz

MVDr. MILAN DECKER
praktický zvěrolékař, KVL 3438
Krchleby 44, 345 61 Staňkov
tel./fax 379 492 722, 728 665 140
www.decker.cz

Podpis a razítko / Signature and stamp

Proti výsledku posouzení se můžete odvolat do 30 dní od doručení nálezu k předsedovi odvolací komise Klubu posuzovatelů dědičných ortopedických vad psů Komory veterinárních lékařů České republiky na adresu: Prof.MVDr.Alois Nečas, PhD., Veterinární a farmaceutická univerzita Brno, Palackého 1-3, 612 42 Brno.

Podrobné posouzení

MY TARA z Titkovického vršku *Rhodéský ridgeback*

Fena tet.č.: *203098100420267* Číslo zápisu: *ČLP/RR/9834* RFID *203098100420267*

Eva Humličková *Titkovická 14, Ořechov 664 44* Narození psa: *10.2.2018*

Norbergův úhel	*Pozice FHC/DAE*	*CAE*	*CSAB*	*Hlavice (H) Krček (N*	*Morganova linie*
☑☑ >/= 105	☑☑ FHC mediálně odDAE (>2mm)JS kongruentní	☑☑ Paraleleně s hlavicí femuru	☑☑ Tenký Pravidelný	☑☑ H: kulatá hladká N: Dobře ohraničitelný	☑☑ Neviditelná
☐☐ >/= 105 s lehce rozšířeným JS,nebo <105 s kongruentním JS	☐☐ FHC mediálně odDAE (1-2mm),JS je minimálně divergentní	☐☐ Horizontální v laterální čtvrtině	☐☐ Pravidelný	☐☐ H: kulatá N: hůře ohranič.cylin. nebo lehké exostózy	☐☐ Náznakově
☐☐ >/= 100	☐☐ FHC je v super - impozici s DAE, JS je lehce divergentní	☐☐ Lehce zploštělý nebo střední exostózy	☐☐ Lehce ztluštělý laterálně, ztenčující se mediálně	☐☐ H: lehce zploštělá N: lehké exostózy	☐☐ Tenký lineární výrustek do 1mm
☐☐ >/= 90	☐☐ FHC laterálně odDAE (1-5mm), JS je středně divergentní	☐☐ Zploštělý, Střední exostózy Dvojitý okraj	☐☐ Více ztluštělý laterálně ztenčující se mediálně	☐☐ H: středně zploštělá N: střední exostózy	☐☐ Dobře rozeznatelná linie do 3mm
☐☐ >/= 80	☐☐ FHC laterálně odDAE (6-10mm), JS je velmi divergentní	☐☐ Velmi zploštělý Střední exostózy	☐☐ Velmi ztluštělý laterálně mediálně téměř nezřetelný	☐☐ H: velmi zploštělá N: velké exostózy	☐☐ Široká nepravidelná exostóza> 3mm
☐☐ < 80	☐☐ FHC laterálně odDAE(>10mm) nebo luxace	☐☐ DAE chybí acetabulum je těžce deformováno	☐☐ Nemožné diferencovat	☐☐ H: těžká deformace N: masivní exostózy	☐☐ Široká Exostóza v superimpozici

Vysvětlivky: JS-Joint space, FHC-Femoral Head Centre, DAE-Dorsal acetabular edge, CAE-Craniolateral acetabular edge, CSAB-Cranial Subchondral acetabular Bone, H-Head, N-Neck

Pracoviště: *MVDr.Pavel Proks,VFU*

	HD	Index
Levá hodnocení HD:	*0*	(*0*)
Pravá hodnocení HD:	*0*	(*0*)

HD: 0/0

Znak: *CH 203098100420267* Zhotovení *12.11.2019*

ID *1436* Vyhodnocení *17.11.2019*

Indexový klíč (více na www.decker.cz)

Index	*Stupeň HD podle FCI*		
0 – 2	*A*	*0*	*Normální*
3 – 6	*B*	*1*	*Hraniční*
7 – 12	*C*	*2*	*Lehký*
13 – 18	*D*	*3*	*Střední*
>18	*E*	*4*	*Těžký*

Zhotovení ED: *12.11.2019*

Vyhodnocení ED: *17.11.2019* ***ED: 0/0***

ID ED *1436*

MVDr. MILAN DECKER
praktický zvěrolékař, KVL 3438
Krchleby 44, 345 61 Staňkov
tel./fax 379 492 722, 728 665 140
www.decker.cz

rtg OCD ramenních kloubů NEGATIVNÍ, LTV: Typ 0, L7

SA stupeň 0 - Negativní *12.11.2019* *1436* ☑